

III SIMPÓSIO INTEGRADO  
NORTE / NORDESTE  
DE ONCOLOGIA TORÁCICA

---

**15 e 16 de março de 2019**

Hotel Deville / Salvador- BA

Ricardo Oliveira  
Cirurgião Torácico

# CASO CLÍNICO



- **Sexo masculino, 69 anos, ex-tabagista, 30 maços.ano**
- **HAS, DM**
- **Achado incidental de nódulo pulmonar**
- **Assintomático respiratório**
- **PS 0**

# BIÓPSIA PERCUTÂNEA

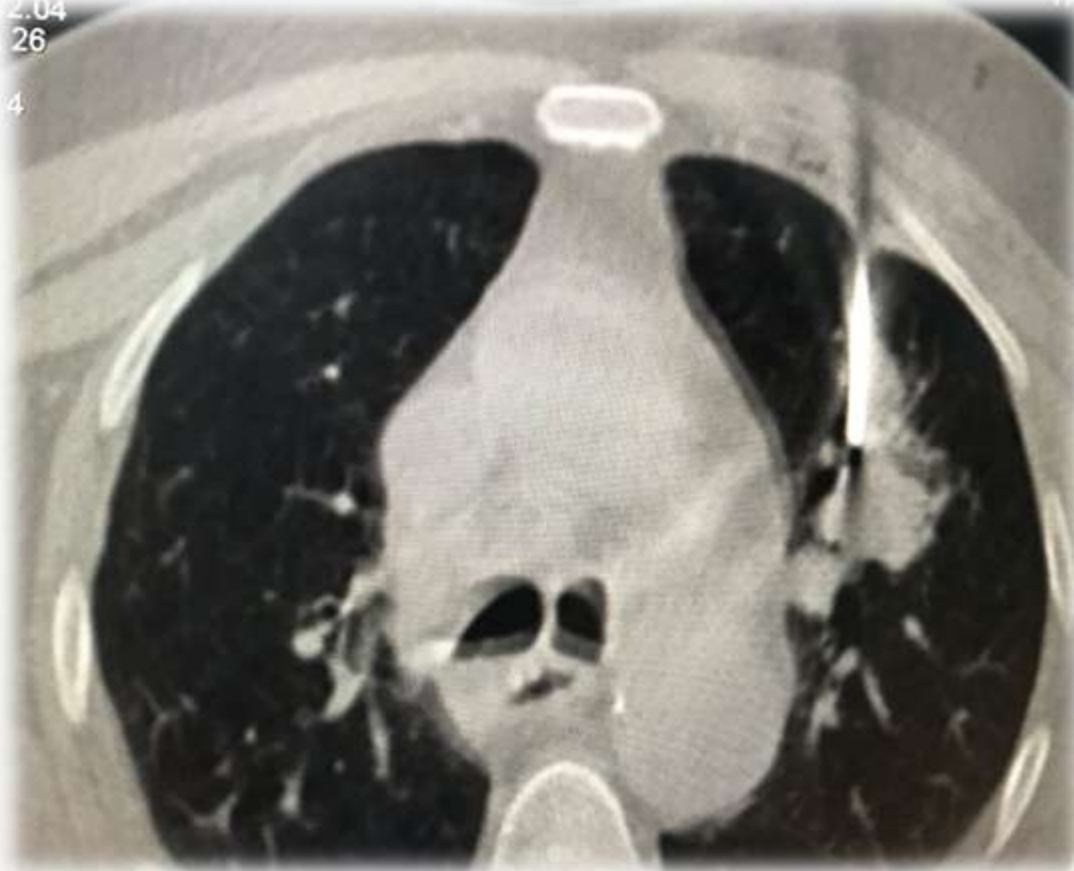

III SIMPÓSIO INTEGRADO  
NORTE / NORDESTE  
DE ONCOLOGIA TORÁCICA

15 e 16 de março de 2019  
Hotel Deville / Salvador- BA

2.04  
26

4



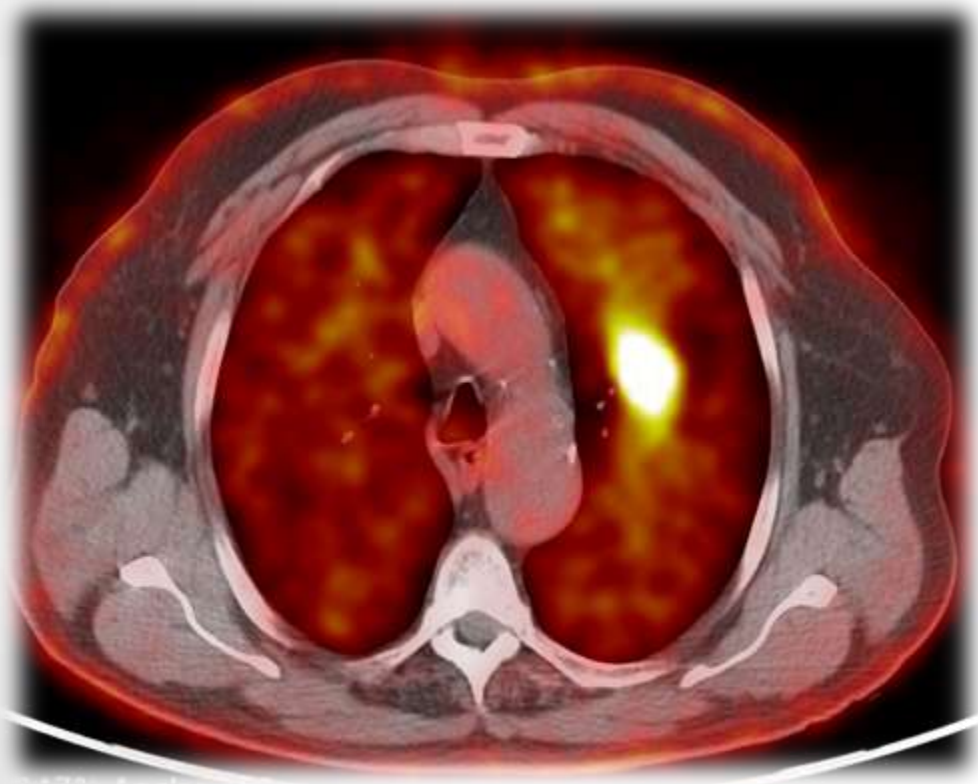
**CEC moderadamente diferenciado**

# PET-CT



III SIMPÓSIO INTEGRADO  
NORTE / NORDESTE  
DE ONCOLOGIA TORÁCICA

15 e 16 de março de 2019  
Hotel Deville / Salvador- BA



- LSE SUV 18,2
- Lesão lítica com esclerose hipermetabólica SUV 6,2 no osso ilíaco esquerdo
- Ausência de linfonodos suspeitos ou outros sítios de MTX à distância

# RNM crânio

- **Ausência de metástases**



III SIMPÓSIO INTEGRADO  
NORTE / NORDESTE  
DE ONCOLOGIA TORÁCICA

**15 e 16 de março de 2019**

Hotel Deville / Salvador - BA

# Discussão Multidisciplinar



- Estadiamento invasivo do mediastino
- Se N2 ausente ➡ Candidato a tratamento sistêmico e local da metástase óssea e da lesão primária.

# Evolução

- **Video-Mediastinoscopia: LNs 4D, 4E e 7 negativos**
- **QT:**
  - **Carboplatina + Taxol x 4**
  - **Boa tolerância**
- **Reestadiamento (2 semanas):**
  - **TC Tórax: 2,2cm ➡ 1,8cm + cavitação central**
  - **PET-CT: LSE SUV 18,2 ➡ 2,6**  
**Ilíaco SUV 6,2 ➡ 4,1**

# Reavaliação clínica

- **PS 0**
- **Função pulmonar:**
  - **VEF1 1,67L (57%) DLCO 11,8 (50%)**
  - **TECP: VO2max 14,7 VE/VCO2 22**

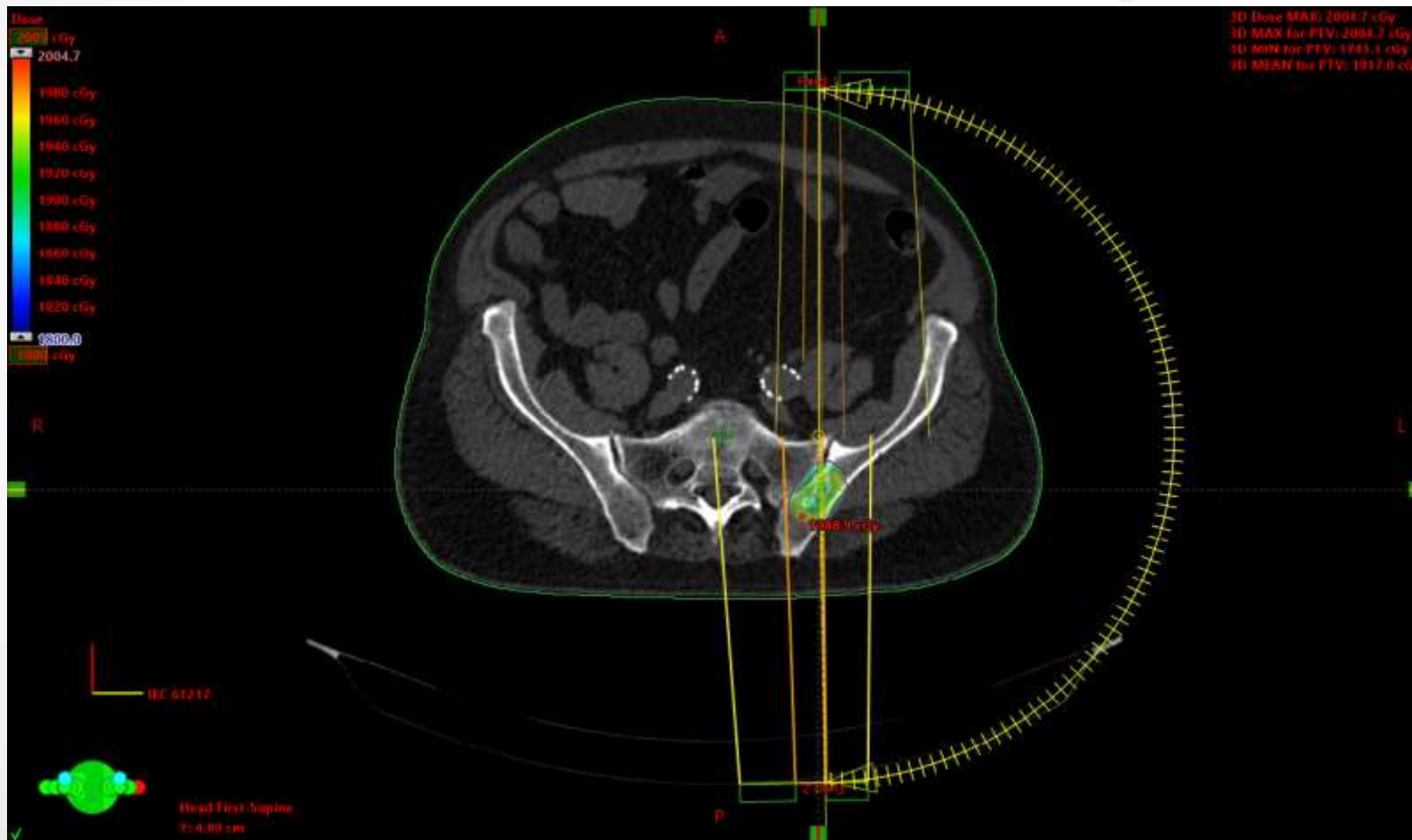


# SBRT ilíaco – 18Gy



III SIMPÓSIO INTEGRADO  
NORTE / NORDESTE  
DE ONCOLOGIA TORÁCICA

15 e 16 de março de 2019  
Hotel Devile / Salvador- BA



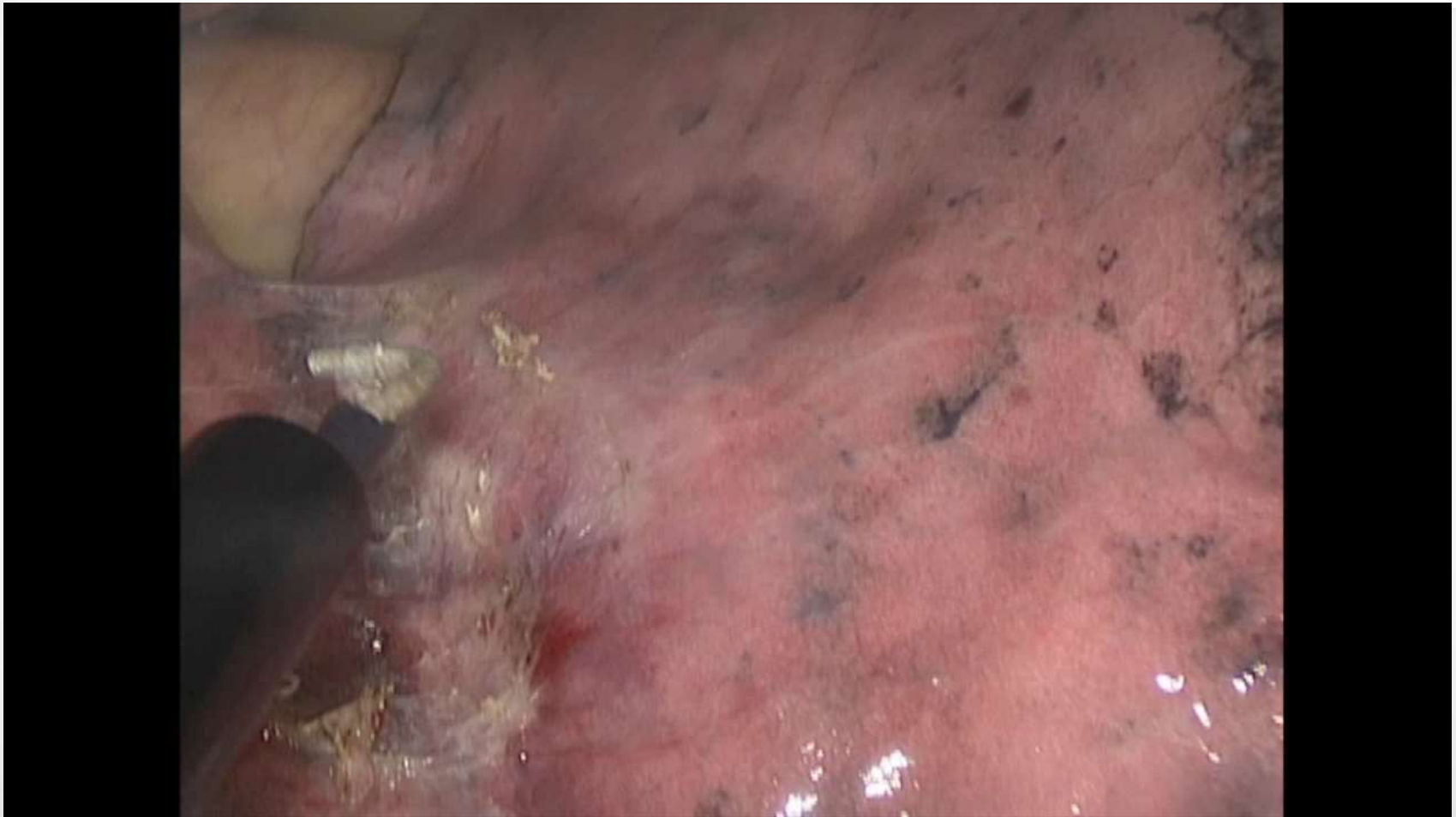# LSE uniportal



III SIMPÓSIO INTEGRADO  
NORTE / NORDESTE  
DE ONCOLOGIA TORÁCICA

**15 e 16 de março de 2019**

Hotel Deville / Salvador - BA



# Anatomia Patológica



- **CEC moderadamente diferenciado 2,0cm**
- **Neoplasia viável residual focal, medindo 5mm**
- **Margens cirúrgicas livres**
- **Invasão da pleura visceral e angiolinfática ausentes**
- **Linfonodos 12E, 11E, 10E, 5 e 6 livres de neoplasia**
- **Ausência de expressão para PDL-1**

# Seguimento oncológico



- **Controle após 3 meses:**
  - **Atividade plena**
  - **TC de Tórax sem sinais de recorrência**
  - **Cintilografia Óssea sem suspeita de recorrência**